

PONCTION ET INFILTRATION DES ARTICULATIONS DU CARPE, DES MAINS ET DES DOIGTS

1. QUELLE PARTIE DU CORPS ?

Quelle est l'utilité de cette partie du corps ?

Les mouvements des doigts se font en **flexion** et en **extension**. Le pouce est dit en opposition par rapport aux autres doigts, pour permettre la **préhension**.

Les articulations du carpe sont composées de nombreuses petites articulations qui vont permettre d'unir de manière souple les doigts à l'avant-bras. Elles permettent une grande liberté de mouvements à la main dans toutes les directions, et transmettent les forces de l'avant-bras vers les doigts, en assurant une stabilité qui permette aux doigts des mouvements de flexion et d'extension optimisés.

De quoi est-elle constituée

L'articulation d'un doigt permet la mobilité de 3 os appelés **phalanges** (la première à la base du doigt), et comprend 3 articulations : entre le poignet et les doigts, c'est l'articulation **métacarpophalangienne**, et les articulations entre les doigts s'appellent **interphalangiennes, proximales et distales** (sauf pour le pouce, qui n'a qu'une seule articulation interphalangienne).

On distingue plusieurs niveaux articulaires au niveau du carpe. L'extrémité inférieure de l'avant-bras est constituée de 2 os : le **radius** et l'**ulna** (cubitus). Ces 2 os sont unis aux 8 os du **carpe** (**pisiforme, triquetrum** (ou pyramidal), **scaphoïde** et **lunatum** (ou os lunaire) pour la 1^{ère} rangée ; **trapèze, trapèzoïde, hamatum** (ou os crochu) et **capitatum** (ou grand os) pour la 2^{ème} rangée). Ces os du carpe sont articulés aux 5 os **métacarpiens** en avant, qui vont unir le carpe aux doigts.

Les 8 os du carpe forment une voûte formant la paume de la main, délimitant le **canal carpien**, avec comme base les os du carpe, en avant le ligament annulaire du carpe, et dans lequel passent les tendons fléchisseurs de la main, les artères et les nerfs.

L'articulation trapèzo-métacarpienne sert de base pour les mouvements du pouce; elle est située sous une petite dépression visible à la racine du pouce en extension et appelée **tabatière anatomique**.

La 1^{ère} et la 2^{ème} rangée du carpe sont articulées entre elles également (articulation médio-carpienne), de très faible mobilité.

L'articulation la plus antérieure du carpe, ou **carpo-métacarpienne** unit les 4 os de la 2^{ème} rangée du carpe aux 5 **os métacarpiens**, petits os effilés qui s'articulent aux 5 doigts. Ses mouvements restent très limités, maintenus par de très fort ligaments.

Les surfaces articulaires sont recouvertes d'un revêtement à la fois souple et résistant, le **cartilage**, qui leur permet de glisser les unes par rapport aux autres.

Une enveloppe fibreuse (**capsule**) entoure et circonscrit l'ensemble des éléments de la cavité articulaire. Elle est tapissée à l'intérieur par une membrane (**synoviale**). Elle est constituée de nombreuses cellules qui permettent à l'articulation de se défendre contre tout type d'agression et de nettoyer des éventuels débris et corps étrangers. Ce peut être des bactéries qui peuvent coloniser et infecter l'articulation du genou à partir d'une plaie ou par voie sanguine par exemple. Ce peut être des cristaux (comme dans la goutte) sous la forme d'aiguilles microscopiques, ou un rhumatisme inflammatoire chronique. A chaque fois, c'est le rôle de cette membrane synoviale que de protéger l'articulation en neutralisant l'agresseur, sous peine de dégâts articulaires irréversibles.

La synoviale fabrique un liquide (le **liquide synovial**) qui nourrit le cartilage et facilite le glissement (**lubrifiant**). Seul un fin film de liquide est présent dans l'articulation. Tout gonflement articulaire détectant du liquide dans l'articulation est anormal.

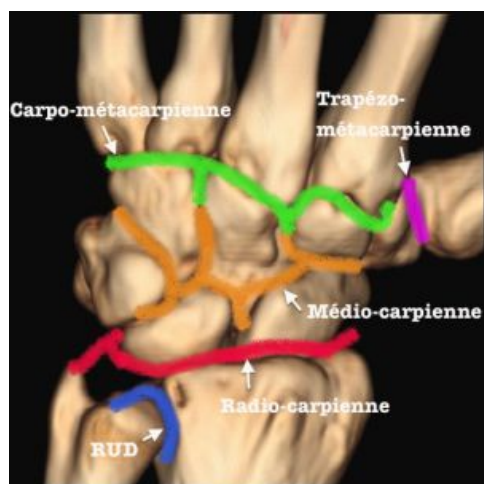
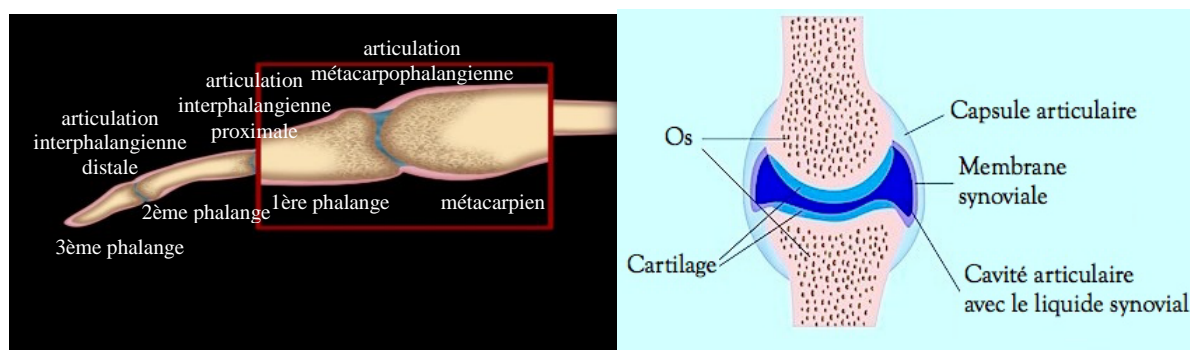
Autour de la capsule sont tendus des **ligaments**, sortes de solides rubans élastiques dont le rôle est de stabiliser les deux parties de l'articulation.

Des muscles font bouger l'articulation et participent à son maintien. Les attaches qui les relient aux os sont des **tendons**. Leur insertion au niveau de l'os s'appelle une **enthèse**. Des contraintes excessives à leurs niveaux, ou des phénomènes inflammatoires comme pour la synoviale (infections, microcristaux, rhumatismes inflammatoires chroniques) peuvent être responsables de lésions de ces tendons ou enthèses (tendinites).

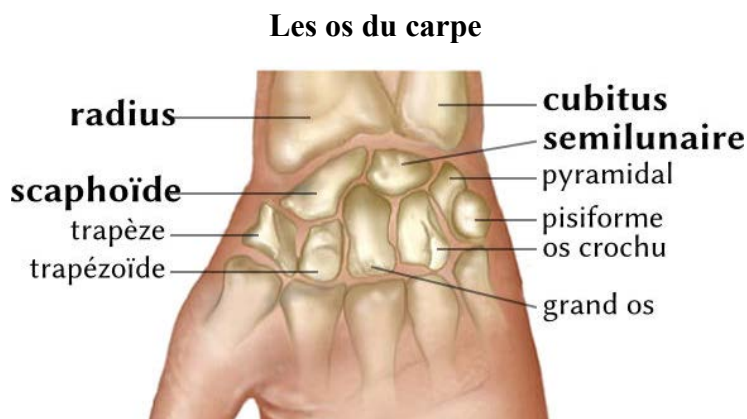
**UNE ARTICULATION UNIT 2 EXTREMITES OSSEUSES MOBILES,
PROTEGEES MECANIQUEMENT PAR UNE CAPSULE
ET CONTRE LES AGRESSIONS EXTERIEURES PAR UNE MEMBRANE SYNOVIALE**

**TOUTE AGRESSION EXTERIEURE ENTRAINE UNE REACTION INFLAMMATOIRE
ORCHESTREE PAR LA MEMBRANE SYNOVIALE,
QUI PEUT SECRETER UN LIQUIDE SYNOVIAL**

ILLUSTRATION ANATOMIQUE D'UN DOIGT ET DU CARPE



Les articulations du carpe (orange vert et violet) et du poignet (bleu rouge)



2. POURQUOI FAUT-IL TRAITER ?

Quel est le problème?

Une agression s'est produite au niveau de votre articulation. La membrane synoviale a déclenché un processus **inflammatoire** pour s'en débarrasser. Elle est devenue très riche en cellules de l'inflammation, épaisse, avec de l'oedème. La membrane synoviale peut sécréter également à l'intérieur de votre articulation un « **liquide synovial** », ou épanchement de synovie, ou hydarthrose. Il est plus ou moins

visqueux, contenant de l'albumine, jaunâtre, et d'une richesse en cellules variable selon le degré d'inflammation. On peut y rechercher des microcristaux ou des germes par exemple.

Les origines de cette inflammation articulaire sont multiples et variées. On peut les résumer en plusieurs groupes de maladies :

- L'**arthrose** des doigts est une usure du cartilage, qui empêche les 2 surfaces articulaires de glisser normalement l'une par rapport à l'autre. Ses origines sont multiples : traumatismes, microtraumatisme. Les facteurs génétiques sont importants, de même que le vieillissement. Elle est d'évolution lente, et détruit très progressivement le cartilage.

- Une inflammation importante et brutale peut être déclenchée par des microcristaux, petites aiguilles libérées dans l'articulation, comme dans la goutte ou la chondrocalcinose. On parle d'**arthrite microcristalline**.

- Un microbe peut se développer dans l'articulation. Il peut s'y introduire par continuité (plaie) ou y être introduit lors d'une intervention ou ponction dans l'articulation, mais aussi parfois à partir d'une infection à distance par voie sanguine. L'inflammation est souvent brutale et aiguë. On parle d'**arthrite septique** ou infectieuse. Elle peut détruire rapidement l'articulation en quelques semaines.

- Des **maladies inflammatoires chroniques** peuvent provoquer une inflammation de la membrane synoviale. Leur origine est inconnue. Souvent, d'autres articulations sont également touchées. On parle alors de « polyarthrite ». La polyarthrite rhumatoïde est la plus fréquente d'entre elles. Elle peut détruire et déformer les articulations en quelques années.

- Divers autres maladies rares de la membrane synoviale peuvent être à l'origine d'inflammation articulaire, pouvant altérer secondairement le cartilage. Citons par exemple la synovite villonodulaire, l'ostéochondromatose. On peut également mentionner les maladies hémorragiques (hémophilie, anticoagulants), à l'origine d'épanchements sanglants dans l'articulation.

L'inflammation articulaire, lorsqu'elle est très aiguë ou lorsqu'elle est chronique, peut être responsable de destructions cartilagineuses **irréversibles** : il n'y a pas de régénération du cartilage, et nous n'avons pas à ce jour de traitement pouvant aller dans ce sens.

**L'ARTHROSE EST UNE USURE ANORMALE DU CARTILAGE,
ET L'ARTHRITE UNE INFLAMMATION ARTICULAIRE D'ORIGINE DIVERSE
(INFECTION, MICROCRISTAUX, RHUMATISME INFLAMMATOIRE CHRONIQUE)**

**LES SEQUELLES D'UNE INFLAMMATION ARTICULAIRE PEUVENT LESER
LE CARTILAGE DE MANIERE IRREVERSIBLE**

Quelles en sont les conséquences ?

Votre doigt est gonflé, il vous fait mal, vous êtes gêné dans vos activités quotidiennes.

Les douleurs peuvent se situer à la base du doigt, ou au niveau d'une des articulations, ou intéresser globalement l'ensemble du doigt.

On distingue :

- les douleurs dites **mécaniques**, que vous ressentez lors de la mise en mouvement de votre articulation, calmées en partie ou complètement par le repos. C'est surtout le fait de l'arthrose.

- les douleurs dites **inflammatoires**, que vous ressentez même au repos, et surtout la nuit, pouvant même vous réveiller. C'est la conséquence de l'arthrite.

Vous êtes gêné dans vos activités manuelles. Des déformations peuvent survenir : des nodosités latéralement et sur le dessus des articulations des doigts, que l'on appelle **nodosités d'Héberden** entre les 2 dernières phalanges, et **nodosités de Bouchard** entre la 1^{ère} et la 2^{ème} phalange. La base du pouce peut

également être douloureuse et déformée, non pas tant au niveau de l'articulation entre la 1^{ère} phalange et le 1^{er} métacarpien, mais au niveau de l'articulation sous-jacente entre l'os trapèze du carpe au poignet et le 1^{er} métacarpien ; on parle de « **rhizarthrose** ».

La **polyarthrite rhumatoïde** peut détruire, enraidir et déformer les doigts de manière importante : flexion et hyper-extension peuvent donner des aspects en « **boutonnière** » ou en « **col de cygne** » ; la base des doigts (métacarpo-phalangiennes) peut être luxée et faire saillie sur le dos du poignet ; la main est déviée globalement vers le petit doigt (« **coup de vent** »).

L'ATTEINTE DOULOUREUSE PEUT ETRE MECANIQUE A LA MISE EN JEU DE L'ARTICULATION (ARTHROSE) OU INFLAMMATOIRE ET NOCTURNE (ARTHRITE)

Quels examens faut-il passer ?

Une ponction du liquide synovial peut permettre un **examen du liquide articulaire** au laboratoire d'analyse médicale. On peut ainsi déterminer si le liquide articulaire secrété est plus en rapport avec une arthrose ou une arthrite, s'il y a des microcristaux par l'analyse au microscope, et essayer de faire pousser des germes responsables de l'arthrite.

Beaucoup plus rarement, une biopsie de la membrane synoviale à l'aiguille et sous anesthésie locale peut donner des arguments complémentaires quant à l'origine d'une arthrite.

La **radiographie** est une technique qui utilise les **rayons X** pour visualiser les os à l'intérieur du corps. Elle permet souvent d'identifier le problème, mais le cartilage lui-même n'est pas apparent. Toutefois, l'existence d'un rapprochement entre les 2 surfaces articulaires (« **pincement** ») montre la diminution de l'épaisseur du cartilage altéré entre ces deux os (**chondrolyse**). La radiographie montre également les autres signes de l'arthrose : « becs de perroquets » ou **ostéophytes** (petites constructions osseuses effilées autour de l'articulation), condensation de l'os situé sous le cartilage.

S'il le juge nécessaire, votre médecin peut vous proposer d'autres examens pour mieux apprécier la qualité du cartilage et de l'os, ainsi que l'état des autres éléments de votre articulation (synoviale, ligaments, muscles...). Ainsi, l'**échographie** permet de voir l'épaississement de la synoviale inflammatoire et l'épanchement liquidien, les tendons, un kyste. L'**IRM** permet en plus de voir le cartilage lui-même. Une injection de produit peut être réalisée (Gadolinium), soit en intraveineux, soit en intra-articulaire. Plus rarement un **scanner** peut être utile, avec parfois injection de produit à base d'iode dans l'articulation pour voir en contraste les structures invisibles sur les radiographies (kystes, ligaments) : il s'agit d'une **arthrographie**. Signaler vos éventuelles allergies.

Des **examens sanguins** peuvent être utiles. On peut ainsi rechercher entre autres des signes d'inflammation, un acide urique élevé, des sérologies (recherche d'anticorps dirigés contre des germes ayant pu être les agresseurs de l'articulation), des marqueurs des rhumatismes inflammatoires chroniques.

LA PONCTION ARTICULAIRE PERMET D'ANALYSER LE LIQUIDE SYNOVIAL LA RADIO MONTRE L'AMINCISSEMENT DU CARTILAGE ET LES SIGNES D'ARTHROSE
--

L'ECHOGRAPHIE ET L'IRM MONTRENT L'EPANCHEMENT DE SYNOVIE ET L'INFLAMMATION DE LA SYNOVIALE

Place du traitement par infiltration

Les traitements médicaux...

Des médicaments permettent de lutter contre les douleurs (antalgiques) et contre l'inflammation (**anti-inflammatoires**). Parmi les anti-inflammatoires, il faut distinguer les **AINS** (anti-inflammatoires non stéroïdiens), d'usage courant, et les dérivés de la **cortisone** réservés pour les maladies inflammatoires chroniques rebelles.

Des traitements de fond de la maladie inflammatoire chronique, d'action sur le long terme, peuvent s'y associer.

La rééducation préserve une certaine souplesse de l'articulation et entretient la musculature.

La place de l'infiltration se situe en complément de ces différents traitements, si un certain degré **d'inflammation articulaire** se prolonge malgré tout. Il s'agit d'injecter dans l'articulation un produit cortisonique d'action immédiate et retardée. Son action est rapide (24-48 heures) et permet de diminuer voire de faire disparaître la douleur et l'inflammation. L'action du corticoïde se prolonge sur 3 à 6 semaines, mais l'efficacité sur l'articulation inflammatoire peut se prolonger pendant plusieurs mois, voire être définitive.

... et leurs limites

L'infiltration n'a pas pour but de guérir votre articulation malade. Elle contrôle partiellement ou totalement l'inflammation pour **passer un cap**. Mais si la maladie n'est pas stabilisée ou guérie par ailleurs, l'inflammation articulaire peut repartir.

On peut renouveler une infiltration, mais des récurrences doivent faire envisager d'autres possibilités de traitement : **synoviorthèse** (injection d'un produit dans l'articulation pour détruire la synoviale inflammatoire, en général d'origine isotopique, c'est à dire radioactif de faible diffusion et durée de vie) ou **synovectomie** (ablation chirurgicale ou sous arthroscopie de la membrane synoviale).

**LE TRAITEMENT PAR INFILTRATION PREND SA PLACE
APRES ECHEC DU TRAITEMENT ANTI-INFLAMMATOIRE
ET AVANT L'INDICATION DE TECHNIQUES ISOTOPIQUES OU CHIRURGICALES DE
RESECTION DE LA SYNOVIALE INFLAMMATOIRE**

Les traitements chirurgicaux...

Selon l'importance et l'emplacement des destructions du cartilage, votre chirurgien peut vous proposer plusieurs types d'opération.

Lorsque l'articulation est détruite, l'arthrodèse bloque une articulation pour qu'elle ne soit plus douloureuse. Des prothèses sont rarement proposées.

... et leurs limites

Après échec du traitement médical et par infiltration, il faut trouver la juste place du traitement chirurgical, radical pour les destructions articulaires importantes, mais qui a également ses propres complications (infection, usure).

**DES LESIONS ARTICULAIRES EVOLUEES CONDUIRONT AU BLOCAGE DE
L'ARTICULATION, VOIRE A LA MISE EN PLACE DE PROTHESES**

ILLUSTRATIONS : ARTHROSE et ARTHRITE DES DOIGTS ET DU CARPE

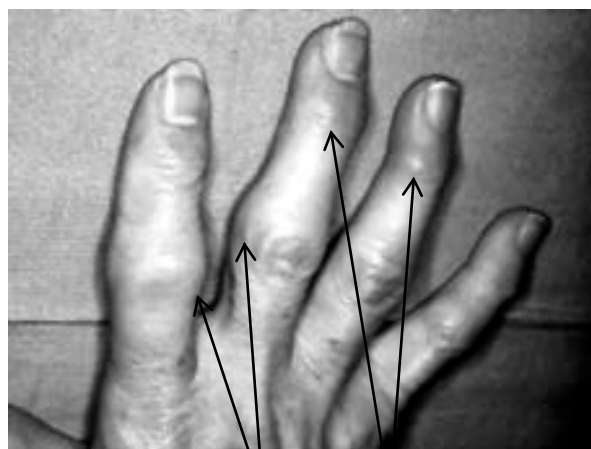
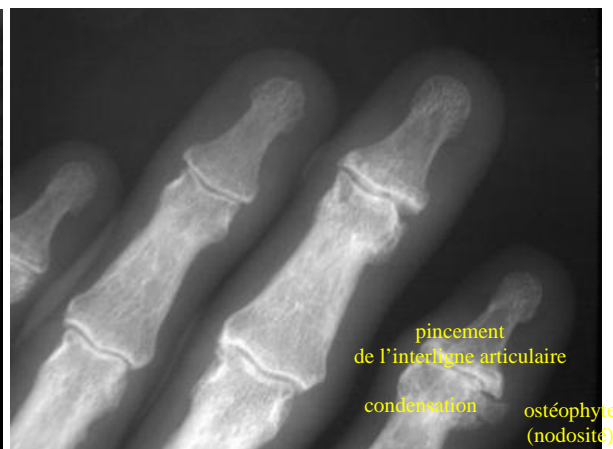

Photo : nodosités (Bouchard et Héberden)
d'une arthrose déformante des doigts



Radio : arthrose des doigts

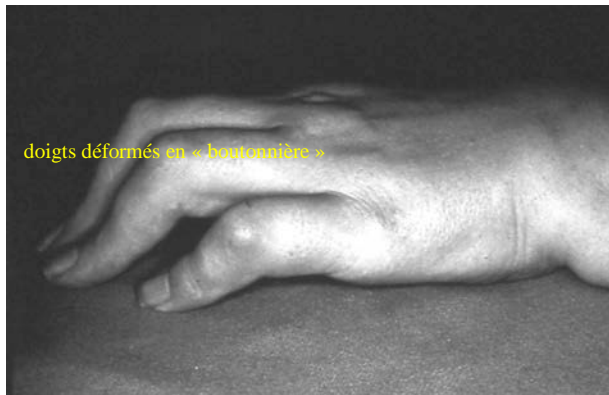
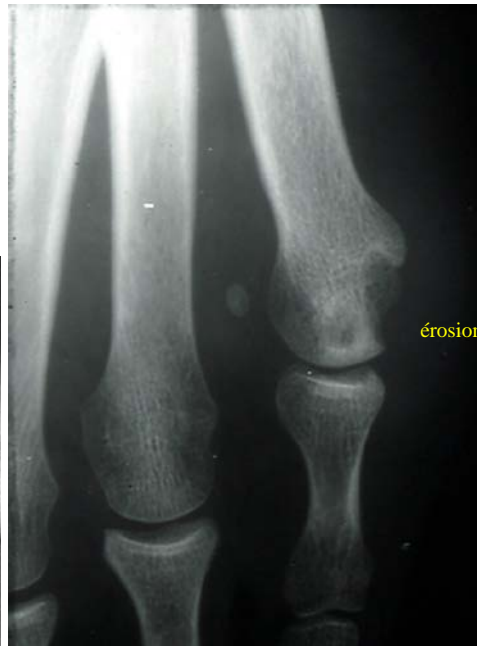
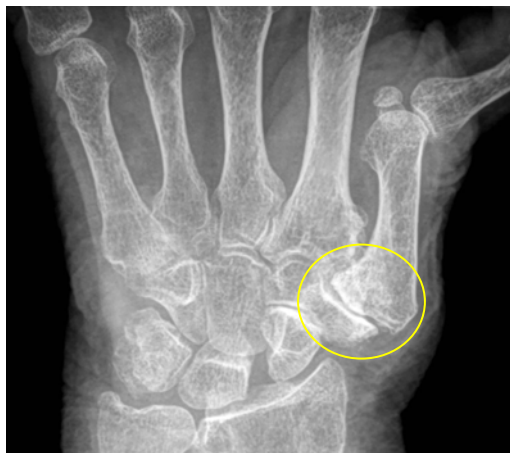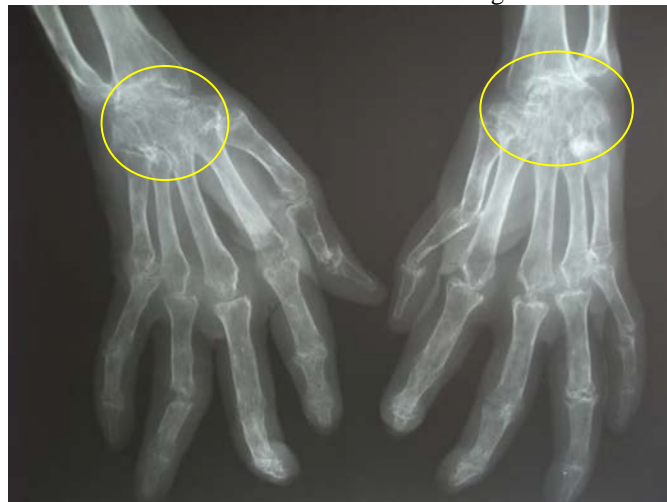Photo : main de polyarthrite déformante des doigts



Radio : arthrite destructrice d'un doigt



Rhizarthrose déformante à la base du pouce



Carpite destructrice, déformante et fusionnante (polyarthrite rhumatoïde)

3. LE GESTE QUI VOUS EST PROPOSE

Introduction

La ponction articulaire consiste à faire pénétrer une aiguille à l'intérieur de votre articulation. Deux actions sont alors possibles, parfois combinées.

La première est une **aspiration** du liquide articulaire pour analyse de laboratoire. On peut ainsi préciser le diagnostic de la maladie responsable de cette inflammation articulaire.

La seconde action possible est une **injection intra-articulaire**. C'est la plus souvent un produit cortisonique ou **corticoïde**, et c'est ce que l'on appelle communément une infiltration. Ces corticoïdes sont des dérivés de la cortisone naturelle, utilisés pour leur très puissante action anti-inflammatoire.

Mais ce peut être aussi entre autres un produit anesthésique, un produit de contraste à base d'iode pour une arthrographie, un produit destiné à détruire la synoviale (synoviorthèse)...

Un lavage articulaire peut être réalisé en cas de liquide présentant de nombreux débris articulaires. Il est réalisé avec du sérum physiologique.

LE GESTE TECHNIQUE COMPREND UNE PONCTION ET/OU UNE INFILTRATION D'UN DERIVE CORTISONIQUE D'ACTION RETARDEE

Avant le geste

Assurez-vous que vous n'avez **aucune infection** en cours ou potentielle. Ainsi, tout épisode infectieux avec fièvre devra faire retarder le geste. La peau autour de l'articulation doit être bien propre, sans plaie ni éruption, type psoriasis ou acné par exemple. Toute infection locale ou régionale contre-indiquera le geste.

Ayez bien signalé **toute allergie** antérieure, ou un terrain allergique.

Signaler vos traitements, notamment **anti-coagulant**, corticoïde, immunodépresseur.

Signalez un éventuel **diabète**, une **hépatite virale**, être porteur du virus **HIV**, une **maladie hémorragique** comme l'hémophilie.

Assurez-vous que vous n'aurez pas besoin de quelqu'un pour vous **accompagner** à votre retour.

Lisez bien ce document, et n'hésitez pas à poser des **questions** complémentaires à votre médecin.

Vous pourrez avoir à signer un document pour conforter la confiance en l'information qui vous est donnée par votre médecin.

JE PREPARE BIEN LA REALISATION DE CE GESTE AVEC MA CHECK-LIST

Le geste

La ponction et l'infiltration se pratiquent dans un cabinet médical sur une table de consultation, allongé sur le dos.

Une technique de **guidage** peut s'avérer nécessaire pour plus de précision du geste. Il peut s'agir d'une échographie (sans rayons X, comme pour la femme enceinte), d'une radioscopie (images obtenues sur une table de radio grâce aux rayons X, avec possibilité d'injection de produit iodé pour vérifier le bon emplacement de l'aiguille), voire d'un scanner (rayons X) ou d'une IRM (rayonnement magnétique). L'évaluation de la quantité de rayonnement X délivrée pourra vous être précisée.

Votre médecin respectera les règles d'**asepsie** : lavage de main, gants propres, matériel stérile à usage unique, désinfection soigneuse de votre peau en regard du point d'injection.

Une **anesthésie locale** peut être proposée, mais elle n'est pas toujours utile si le point de ponction est peu douloureux : la piqûre d'anesthésie le serait tout autant.

Le point de ponction peut varier selon l'habitude du médecin. Il se situe sur le dessus et sur le côté du doigt.

Le trajet de l'aiguille peut être trouvé du premier coup, mais peut nécessiter également quelques essais avant de se retrouver **à l'intérieur de l'articulation**. La ponction peut être plus ou moins douloureuse si l'aiguille touche un petit nerf ou le cartilage, ou lors de l'aspiration du liquide. Signalez-le à votre médecin, qui y remédiera, éventuellement avec une anesthésie locale.

Le liquide articulaire peut être aspiré pour analyse ou pour évacuation. Il est jaune pâle, plus ou moins trouble en cas d'inflammation importante, parfois un peu hémorragique, ce qui n'a pas de gravité en soi. L'éventuelle injection du produit (cortisonique pour une infiltration) peut être réalisée d'emblée ou après la ponction.

L'aiguille est ensuite retirée. Une compression de quelques secondes, voire d'1 ou 2 minutes, peut être nécessaire s'il y a reflux. Un simple pansement suffit.

La technique ne dure au plus que quelques minutes.

**LE GESTE TECHNIQUE EST SIMPLE ET RAPIDE,
SOUS ANESTHESIE LOCALE OU NON,
SOUS GUIDAGE PAR ECHOGRAPHIE OU RADIOSCOPIE OU NON**

Après le geste

Il est souvent préférable d'être raccompagné, surtout si vous devez conduire ou si une anesthésie locale a été réalisée.

Vous pouvez retirer le pansement après quelques heures en l'absence d'écoulement.

L'articulation peut être mobilisée d'emblée. Il faut **respecter des consignes d'une utilisation mesurée** pendant environ 3 semaines.

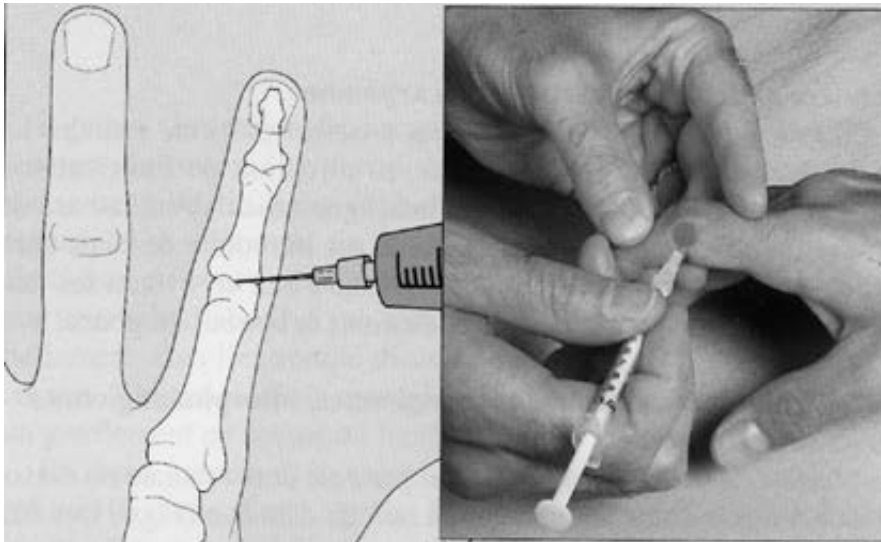
Signalez à votre médecin tout épisode d'**éruption** sur la peau, de grattage, de fièvre.

Des **douleurs** dans les 24-48 premières heures sont le plus souvent bénignes, et ne nécessitent que la prise temporaire d'anti-douleur ou d'anti-inflammatoire, voire l'application de glace. Toutefois, si les douleurs persistent ou s'aggravent, si l'articulation gonfle et devient rouge, prévenez votre médecin.

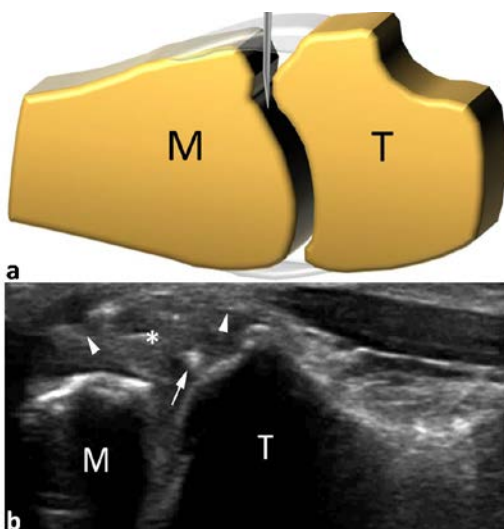
La **reprise des activités** professionnelles ou sportives ou de la rééducation doit être envisagée au cas par cas avec votre médecin, en fonction du résultat de l'infiltration, de l'état de votre articulation et de la maladie en cause. Demandez un arrêt de travail ou un certificat d'arrêt des activités sportives si nécessaire.

Renseignez-vous pour savoir si une visite de contrôle est nécessaire.

ILLUSTRATION : INFILTRATION D'UNE ARTICULATION D'UN DOIGT



Infiltration d'une articulation inter-phalangienne proximale d'un doigt



Infiltration d'une articulation trapèzo-métacarpienne du pouce (rhizarthrose) sous contrôle échographique

4. LES RESULTATS ATTENDUS

Douleur et inflammation

Une infiltration cortisonique va être **efficace sur l'inflammation articulaire** 8 ou 9 fois sur 10. Cela signifie que l'épanchement diminue ou se tarit, que la douleur diminue ou disparaît, et que la fonction s'améliore. L'amélioration est souvent spectaculaire.

Toutefois, le résultat est variable d'une personne à l'autre, et fonction de plusieurs facteurs :

- Le degré de l'inflammation articulaire peut être tel que l'infiltration cortisonique ne suffise pas. Des techniques complémentaires seront proposées (synoviorthèse, synovectomie, changement de traitement de fond...).
- L'infiltration peut avoir besoin de plus de précision (guidage échographique ou radioscopique).
- Le responsable de l'inflammation articulaire est toujours actif. Le traitement de la maladie générale doit être revu.
- L'articulation est déjà bien abîmée, et le cartilage en partie détruit. L'inflammation a beau être circonscrite, des douleurs persistent du fait de la lésion définitive du cartilage.
- Le résultat a été satisfaisant, mais quelques semaines ou mois plus tard, les douleurs et la gêne recommencent. On peut recommencer une infiltration, et rechercher les causes de la récurrence.

Fonction

L'amélioration de la fonction dépend de l'état de l'articulation. Si les **destructions articulaires** sont importantes, une gêne peut persister malgré la disparition de l'inflammation articulaire. Un avis chirurgical peut être utile.

Autres traitements

Vous pourrez avoir besoin de traitement anti-douleur ou anti-inflammatoire, en fonction de des douleurs résiduelles. Ne prenez ces traitements que si vous en avez besoin.

Par contre il faut continuer les traitements de fond habituels en suivant les consignes de votre médecin.

La rééducation peut être reprise en fonction des besoins dès que l'état de l'articulation le permet.

**TRES BONS RESULTATS SUR L'INFLAMMATION ARTICULAIRE ET AINSI
SUR MA DOULEUR, MEME SI ELLE NE REPAIRE PAS MON CARTILAGE
NI NE SOIGNE LA CAUSE DE CETTE INFLAMMATION**

5. LES RISQUES

Le médecin qui s'occupe de vous prend toutes les précautions possibles pour limiter les risques, mais des problèmes peuvent toujours arriver.

L'infection est le risque le plus sérieux, mais il ne survient qu'une fois sur 40 000 malgré les précautions d'asepsie. Le germe peut provenir soit de l'environnement de votre médecin, soit de votre peau, soit amené par votre circulation sanguine d'un autre organe infecté.

Des facteurs favorisants sont à prendre en compte : traitement général par corticoïde, une biothérapie de rhumatisme inflammatoire chronique, un traitement immunosuppresseur, être porteur du HIV, un diabète.

Une allergie est possible, à l'anesthésique, aux excipients du produit cortisonique, voire à l'iode injecté pour mieux visualiser votre cavité articulaire sous radioscopie. Elle reste rare.

Un malaise vaginal est bénin et de courte durée. Il peut même précéder le geste. Il associe pâleur, malaise voire perte de connaissance, pouls ralenti, sueurs.

Le syndrome de Tachon survient dans les quelques minutes qui suivent l'injection. Une sensation de malaise intense avec douleurs lombaires (et parfois thoraciques) régresse en quelques minutes, de caractère bénin. Il est d'origine peu claire, peut-être lié à l'injection intra-vasculaire du produit cortisonique retard.

La ponction peut entraîner un **hématome sous-cutané**, voire du sang dans l'articulation (**hémarthrose**). Ce peut être dû à la ponction d'un petit vaisseau, sans gravité. C'est également favorisé par une maladie hémorragique connue, comme l'hémophilie, ou un traitement anti-coagulant, voire anti-agrégant plaquettaire.

Une petite partie du corticoïde injecté passe dans la circulation générale. Un **diabète** ou une **hypertension** peuvent être décompensés pendant quelques jours. De même, une **rougeur du visage** avec sensation de gonflement peut survenir transitoirement pendant quelques jours. Ce n'est pas à confondre avec une allergie.

En fait, avec les précautions usuelles, un geste infiltratif bien indiqué a un excellent rapport bénéfices / risques, ces derniers restant très rares et le plus souvent bénins.

<p>LES RISQUES SONT RARES (INFECTION : 1 / 40 000) ET LE PLUS SOUVENT TRANSITOIRES ET BENINS</p>
